

Временные согласительные методические рекомендации Российского общества рентгенологов и радиологов (РОРР) и Российской ассоциации специалистов ультразвуковой диагностики в медицине (РАСУДМ) «Методы лучевой диагностики пневмонии при новой коронавирусной инфекции COVID-19» (версия 2)

Синицын В.Е., Тюрин И.Е., Митьков В.В.;
Российское общество рентгенологов и радиологов (РОРР),
Российская ассоциация специалистов ультразвуковой
диагностики в медицине (РАСУДМ)

Методы лучевой диагностики применяют для выявления COVID-19 пневмоний, их осложнений, дифференциальной диагностики с другими заболеваниями легких, а также для определения степени выраженности и динамики изменений, оценки эффективности проводимой терапии.

Лучевые методы также необходимы для выявления и оценки характера патологических изменений в других анатомических областях и как средства контроля для инвазивных (интервенционных) медицинских вмешательств.

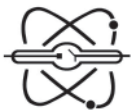К методам лучевой диагностики патологии органов грудной полости пациентов с предполагаемой/установленной COVID-19 пневмонией относят: обзорную рентгенографию (РГ) легких, компьютерную томографию (КТ) легких, ультразвуковое исследование (УЗИ) легких и плевральных полостей.

Стандартная РГ имеет низкую чувствительность в выявлении начальных изменений в первые дни заболевания и не может применяться для ранней диагностики. Информативность РГ повышается с увеличением длительности течения пневмонии. РГ с использованием передвижных (палатных) аппаратов является основным методом лучевой диагностики патологии органов грудной полости в отделениях реанимации и интенсивной терапии. Применение

передвижного (палатного) аппарата оправдано и для проведения обычных РГ исследований в рентгеновском кабинете в период эпидемии.

Важным преимуществом РГ в сравнении с КТ являются большая пропускная способность и меньшее время для противоэпидемических мероприятий в кабинете. Метод позволяет уверенно выявлять тяжелые формы пневмоний и отек легких различной природы, которые требуют госпитализации, в том числе направления в отделение реанимации и интенсивной терапии.

КТ имеет максимальную чувствительность в выявлении изменений в легких, характерных для COVID-19 пневмоний. Применение КТ целесообразно для первичной оценки органов грудной полости у пациентов с тяжелыми и прогрессирующими формами заболевания, а также для дифференциальной диагностики выявленных изменений и оценки динамики процесса. При КТ можно выявить характерные изменения в легких у пациентов с COVID-19 еще до появления положительных лабораторных тестов на инфекцию. В то же время КТ выявляет изменения легких у значительного числа асимптомных лиц, инфицированных вирусом, и у больных с легкой формой заболевания, которым не требуется госпитализация. Результаты КТ в этих случаях не



вливают на тактику лечения и прогноз заболевания. Поэтому массовое применение КТ для скрининга асимптомных и легких форм болезни не рекомендуется.

Ограничениями КТ в сравнении с РГ являются меньшая доступность технологии в отдельных медицинских организациях, городах и регионах; недоступность исследования для части пациентов, находящихся на искусственной вентиляции легких (ИВЛ); необходимость проведения более сложных и длительных противоэпидемических мероприятий в кабинетах; необходимость обеспечения безопасности персонала; высокая потребность в КТ-исследованиях для диагностики других заболеваний.

В связи с этим КТ может быть исследованием «первой линии» в тех медицинских организациях/территориях и в тех клинических ситуациях, когда имеется достаточное количество аппаратов и есть кадровое обеспечение для выполнения требуемого объема исследований без ущерба для своевременной диагностики других болезней (онкологических, неврологических и т.д.) у наиболее нуждающихся в этом исследовании пациентов.

УЗИ легких у пациентов с предполагаемой/известной COVID-19 пневмонией является дополнительным методом визуализации, который не заменяет и не исключает проведение РГ и КТ. При соблюдении правильной методики, выборе правильных показаний и наличии подготовленного врачебного персонала это исследование отличается высокой чувствительностью в выявлении интерстициальных изменений и консолидаций в легочной ткани, но только при субплевральном их расположении. Данные УЗИ не позволяют однозначно определить причину возникновения и/или действительную распространенность изменений в легочной ткани.

Следует учитывать, что УЗИ не является стандартной процедурой в диагностике пневмоний, оно не включено в клинические рекомендации и стандарты оказания медицинской помощи по диагностике и лечению внебольничной пневмонии. В связи с этим результативность исследований в значительной степени зависит от имеющегося опыта и квалификации врача, проводящего исследование, в конкретном медицинском учреждении.

Рекомендации

1. Рекомендовано выбирать методы визуализации при известной/предполагаемой COVID-19 пневмонии дифференцированно, в соответствии с имеющимися оборудованием и кадровыми ресурсами медицинской организации, а также структурой и количеством обследуемых пациентов.

2. Не рекомендовано применение методов лучевой диагностики при отсутствии симптомов респираторной инфекции у пациентов с положительными лабораторными тестами на COVID-19 инфекцию, а также при наличии эпидемиологических данных, указывающих на ее возможность.

Комментарии. В доступных на данный период времени клинических рекомендациях указано, что применение РГ, КТ и УЗИ для скрининга (выявления патологии при отсутствии клинических симптомов) внебольничных пневмоний в целом и при COVID-19 инфекции в частности не целесообразно.

3. Не рекомендовано применение РГ, КТ и УЗИ при наличии симптомов респираторной инфекции на амбулаторном этапе лечения COVID-19 при стабильном состоянии пациента и отсутствии признаков дыхательной недостаточности.

Комментарии. Применение лучевых методов у пациентов с симптомами ОРВИ возможно в отдельных случаях по конкретным клиническим показаниям и при наличии технических и организационных возможностей. Методом выбора в этом случае является КТ легких по стандартному протоколу без внутривенного контрастирования в амбулаторных условиях. Использование РГ и УЗИ в этих случаях не целесообразно.

4. Все выявляемые при лучевых исследованиях признаки, включая КТ-симптомы, не являются специфичными для какого-либо вида инфекции и не позволяют установить этиологический диагноз. Вне клинической (эпидемической) ситуации они не позволяют отнести выявленные изменения к COVID-19 пневмонии и дифференцировать их с другими пневмониями и невоспалительными заболеваниями. Результаты КТ и других методов лучевого исследования не заменяют результаты ПЦР-тестирования. Отсутствие изменений при РГ и КТ не исключает наличие COVID-19 ин-

фекции и возможность развития пневмонии после проведения исследования.

5. Рекомендовано проведение лучевого исследования пациентам при необходимости их госпитализации, с клинической картиной тяжелой респираторной инфекции, признаками дыхательной недостаточности:

– оптимально выполнение КТ легких по стандартному протоколу без внутривенного контрастирования в стационарных условиях;

– возможно выполнение РГ легких в двух проекциях, если проведение КТ в данной медицинской организации/клинической ситуации невозможно.

Комментарии. Внутривенное контрастирование при КТ у пациентов с известной/предполагаемой COVID-19 пневмонией проводится при клиническом подозрении на заболевания и патологические состояния (ТЭЛА, в том числе как осложнение инфекции; онкологические заболевания и др.), диагностика которых невозможна без использования контрастных средств. Решение о внутривенном контрастировании принимает врач-рентгенолог совместно с врачом, направляющим пациента на КТ. Введение контрастного средства выполняется в соответствии с общими правилами проведения рентгеноконтрастных исследований.

6. Рекомендовано проведение лучевого исследования пациентам с тяжелым и крайне тяжелым течением респираторной инфекции с прогрессирующей дыхательной недостаточностью и нестабильными показателями гемодинамики, требующими лечения в условиях отделения реанимации и интенсивной терапии:

– оптимально: выполнение экстренного КТ исследования легких по стандартному протоколу без внутривенного контрастирования, если возможна транспортировка пациента в кабинет КТ до отделения реанимации и интенсивной терапии;

– возможно: выполнение экстренной РГ легких в отделении реанимации и интенсивной терапии с использованием передвижного (палатного) аппарата;

– возможно: выполнение УЗИ легких и плевральных полостей по клиническим показаниям в дополнении к РГ или КТ.

Комментарии. Применение УЗИ легких как дополнительного исследования воз-

можно только при наличии технических возможностей и подготовленного персонала, имеющего опыт проведения исследований легких. Данные УЗИ дополняют, но не заменяют РГ и КТ легких. Подробная информация о применении УЗИ легких при COVID-19 пневмонии размещена на сайте <http://www.rasudm.org>

7. Оценка динамики течения выявленной пневмонии COVID-19 проводится по клиническим показаниям с применением следующих методов визуализации:

– оптимально: выполнение КТ исследования легких по стандартному протоколу без внутривенного контрастирования;

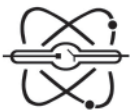– возможно: РГ в двух проекциях в рентгеновском кабинете;

– выполнение УЗИ легких (как дополнительное исследование) при невозможности оценки динамики с помощью КТ и РГ при условии наличия (1) первоначальной информации об истинном объеме и причине поражения легких и (2) подготовленного врачебного персонала.

Комментарии. кратность повторения КТ, РГ или УЗИ зависит от клинических показаний, диктующих необходимость оценки динамики. Рекомендуемая кратность повторения КТ и РГ для пациентов без существенных изменений в их клиническом состоянии вне отделений реанимации и интенсивной терапии – не чаще, чем один раз в 5-7 дней.

В отделениях реанимации и интенсивной терапии кратность проведения РГ и КТ определяется клиническими показаниями. Следует учитывать, что у большинства пациентов достаточная клиническая информация может быть получена при РГ. Поэтому КТ целесообразно резервировать для пациентов, которым необходимо выполнить исследование с внутривенным контрастированием, например, при подозрении на ТЭЛА, либо при невозможности оценить состояние грудной клетки по данным РГ.

Объективная оценка динамики возможна только при сопоставлении данных одного вида исследования, например, КТ или РГ. Сравнение визуальной картины пневмонии при использовании различных методов визуализации затруднено и, как правило, субъективно. Возможно использование УЗИ легких, но только при условии нали-



чия (1) первоначальной информации об истинном объеме и причине поражения легких и (2) подготовленного врачебного персонала.

8. Оценка динамики пневмонии COVID-19 в отделениях реанимации и интенсивной терапии проводится по клиническим показаниям:

– оптимально: выполнение КТ исследования легких по стандартному протоколу без внутривенного контрастирования при наличии технической возможности транспортировки пациентов в кабинет КТ;

– возможно: выполнение РГ легких при возможности транспортировки пациентов в рентгеновский кабинет и при невозможности КТ;

– возможно: выполнение РГ с помощью передвижного (палатного) рентгеновского аппарата;

– выполнение УЗИ легких (как дополнительное исследование) при невозможности оценки динамики с помощью КТ и РГ при условии наличия (1) первоначальной информации об истинном объеме и причине поражения легких и (2) подготовленного врачебного персонала.

Комментарии: следует учитывать ограниченную информативность РГ в отделении реанимации и интенсивной терапии с использованием передвижного (палатного) рентгеновского аппарата, в том числе из-за обычной практики исследования в одной прямой проекции. Выполнение УЗИ легких и плевральных полостей может быть дополнительным исследованием при невозможности проведения КТ, которое выполняется по клиническим показаниям, и при наличии персонала, имеющего опыт проведения и интерпретации таких исследований.

9. Проведение контрольной РГ и КТ с целью определения объема и характера изменений после пневмонии перед выпиской пациента из стационара не рекомендовано. Однако если для такого исследования есть другие важные клинические показания (например, дифференциальная диагностика), оно может быть назначено лечащим врачом. Контрольная РГ или КТ после окончания лечения может быть проведена в амбулаторных условиях по клиническим показаниям. Оценку динамики целесообразно проводить по данным одного метода лучевого исследования.

Комментарии. Требование обязательной КТ перед выпиской пациента из стационара может привести к избыточной нагрузке на кабинет КТ и замедлению лечебно-диагностического процесса. Клиническая ценность такого теста не доказана. Воспалительные изменения в легких при пневмонии обычно сохраняются дольше, чем клиническая симптоматика. Полученные при КТ данные не влияют на длительность и объем противовирусной и/или антибактериальной терапии.

10. Рекомендовано использовать специальные меры по ограничению доз облучения при обследовании беременных, новорожденных и детей младшего возраста при возможности развития у них COVID-19 пневмонии.

Комментарии. Обследование беременных женщин с известной/предполагаемой COVID-19 пневмонией осуществляется с использованием стандартных методик РГ, КТ. Необходимо использовать предустановленные программы по ограничению доз облучения, нужна защита радиочувствительных органов и плода (области живота и таза) с применением стандартных защитных средств (фартуки, воротники), имеющихся в кабинетах. При невозможности и отказе от проведения КТ и РГ применяется УЗИ легких при наличии подготовленного врачебного персонала.

Обследование новорожденных и детей младшего возраста с известной/предполагаемой COVID-19 пневмонией по возможности начинается с применения УЗИ легких, плевральных полостей и средостения, при наличии клинических показаний продолжается с использованием РГ и/или КТ органов грудной полости.

11. При наличии клинических показаний все указанные методы лучевой диагностики могут применяться для оценки состояния других анатомических областей и отдельных органов с целью выявления патологических изменений и оценки их динамики.

12. При всех лучевых исследованиях должны быть обеспечены эпидемиологическая безопасность и защита персонала и пациентов согласно Временным методическим рекомендациям МЗ РФ по COVID-19.

Комментарии. Основными компонентами защиты персонала являются зонирование кабинетов лучевой диагностики, огра-

ничение контактов между потоками потенциально инфицированных и неинфицированных пациентов, ограничение контактов персонала отделения/кабинетов лучевой диагностики, сменная работа персонала, обязательное применение средств индивидуальной защиты.

Уборка помещений кабинетов РГ, КТ и УЗИ, стерилизация оборудования и мебели кабинетов выполняются согласно Временным методическим рекомендациям МЗ РФ по COVID-19.

13. Работа кабинетов/отделений лучевой диагностики организуется в круглосуточном режиме (смены по 6, 12 или 24 часа в сутки в зависимости от штатного расписания и загрузки конкретного лечебного учреждения). Рекомендуется создание в медицинских организациях системы дистанционного описания изображений дежурными врачами-рентгенологами.

Комментарии. Возможны следующие модели работы кабинетов/отделений лучевой диагностики медицинской организации:

А. Врач-рентгенолог и рентгенолаборант (лучше два рентгенолаборанта – в зависимости от их наличия и клинической потребности) проводят исследования в кабинете КТ или РГ, имея контакт с потенциально инфицированными пациентами. Персонал одет в комплекты СИЗ согласно Временным методическим рекомендациям МЗ РФ по COVID-19. Другие врачи (их число зависит от нагрузки и потребности в описаниях исследований) работают дистанционно в «чистой» зоне.

Б. Рентгенолаборант (лучше два рентгенолаборанта – в зависимости от их наличия и клинической потребности) проводит исследования в кабинете КТ или РГ, имея контакт с потенциально инфицированными пациентами. Персонал одет в комплекты СИЗ согласно Временным методическим рекомендациям МЗ РФ по COVID-19. Дежурные врачи (их число зависит от нагрузки и потребности в описаниях исследований) работают дистанционно в «чистой» зоне. При необходимости дежурный врач-рентгенолог надевает комплект СИЗ и перемещается в диагностический кабинет – потенциально инфицированную зону.

В. Врачи ультразвуковой диагностики проводят исследования, имея непосредственный контакт с инфицированными и потенциально инфицированными пациентами. Рекомендовано использование комплектов СИЗ согласно Временным методическим рекомендациям МЗ РФ по COVID-19.

Г. При проведении лучевых исследований пациент должен быть в маске (за исключением пациентов, находящихся на ИВЛ и вспомогательной вентиляции легких) для снижения риска инфицирования персонала при непосредственном контакте с инфицированными и потенциально инфицированными пациентами.

14. Рекомендации по формированию описаний и оценке изменений в легких и органах грудной полости при имеющейся/подозреваемой COVID-19 пневмонии представлены в Приложении 1.

От имени Российского общества
рентгенологов и радиологов (РОРР)

Президент РОРР
профессор Сеницын В.Е.
Вице-президент РОРР,
главный внештатный специалист
по лучевой диагностике Минздрава РФ
профессор Тюрин И.Е.

От имени Российской ассоциации специалистов
ультразвуковой диагностики в медицине (РАСУДМ)

Президент РАСУДМ
профессор Митьков В.В.

**СПИСОК ЛИТЕРАТУРЫ**

1. Chung M., Bernheim A., Mei X. et al. CT Imaging Features of 2019 Novel Coronavirus (2019-nCoV) // *Radiology*. 2020. V. 295. No. 1. P. 202–207. Doi: 10.1148/radiol.2020200230.
2. Fang Y., Zhang H., Xie J. et al. Sensitivity of Chest CT for COVID-19: Comparison to RT-PCR [published online ahead of print, 2020 Feb 19] // *Radiology*. 2020. 200432. Doi: 10.1148/radiol.2020200432.
3. Inui S., Fujikawa A., Jitsu M. et al. Chest CT Findings in Cases from the Cruise Ship “Diamond Princess” with Coronavirus Disease 2019 (COVID-19) // *Radiology: Cardiothoracic Imaging*. 2020. V. 2. No. 2. Published Online: Mar 17 2020. Doi: 10.1148/ryct.2020200110.
4. Pan F., Ye T., Sun P. et al. Time Course of Lung Changes On Chest CT During Recovery From 2019 Novel Coronavirus (COVID-19) Pneumonia [published online ahead of print, 2020 Feb 13] // *Radiology*. 2020. 200370. Doi: 10.1148/radiol.2020200370.
5. Ai T., Yang Z., Hou H. et al. Correlation of Chest CT and RT-PCR Testing in Coronavirus Disease 2019 (COVID-19) in China: A Report of 1014 Cases [published online ahead of print, 2020 Feb 26] // *Radiology*. 2020. 200642. Doi: 10.1148/radiol.2020200642.
6. Franquet T. Imaging of pulmonary viral pneumonia // *Radiology*. 2011. V. 260. No. 1. P. 18–39. Doi: 10.1148/radiol.11092149.
7. Kligerman S.J., Franks T.J., Galvin J.R. From the radiologic pathology archives: organization and fibrosis as a response to lung injury in diffuse alveolar damage, organizing pneumonia, and acute fibrinous and organizing pneumonia // *Radiographics*. 2013. V. 33. No. 7. P. 1951–1975. Doi: 10.1148/rg.337130057.
8. Rubin G.D., Ryerson C.J., Haramati L.B. et al. The Role of Chest Imaging in Patient Management during the COVID-19 Pandemic: A Multinational Consensus Statement from the Fleischner Society [published online ahead of print, 2020 Apr 7] // *Radiology*. 2020;201365. Doi: 10.1148/radiol.2020201365.
9. Revel M.P., Parkar A.P., Prosch H. et al. COVID-19 patients and the Radiology department – advice from the European Society of Radiology (ESR) and the European Society of Thoracic Imaging (ESTI) // *Eur. Radiol*. 2020. 10.1007/s00330-020-06865-y. Doi: 10.1007/s00330-020-06865-y.
10. Христенко Е.А., фон Стакельберг О., Кауцор Х.-У., Лайер Г., Ридэн Т.В. КТ-паттерны при COVID-19 ассоциированных пневмониях – стандартизация описаний исследований на основе глоссария общества Флейшнера // *REJR*. 2020. Т. 10. № 1. С. 16–26.
11. Abramowicz J.S., Basseal J. Заявление о позиции WFUMB: как безопасно проводить ультразвуковое исследование и обеззараживать ультразвуковое оборудование в условиях COVID-19 // *Ультразвуковая и функциональная диагностика*. 2020. № 1. С. 12–23. Doi: 10.24835/1607-0771-2020-1-12-23. Опубликовано до печати. Режим доступа: // <http://www.rasudm.org/files/WFUMB-Position-Statement-COVID.pdf>, свободный. Загл. с экрана. 16.04.2020.
12. Soldati G., Smargiassi A., Inchingolo R. et al. Proposal for International Standardization of the Use of Lung Ultrasound for Patients With COVID-19: A Simple, Quantitative, Reproducible Method [published online ahead of print, 2020 Mar 30] // *J. Ultrasound Med*. 2020;10.1002/jum.15285. Doi: 10.1002/jum.15285.
13. Митьков В.В., Сафонов Д.В., Митькова М.Д., Алехин М.Н., Катрич А.Н., Кабин Ю.В., Ветшева Н.Н., Худорожкова Е.Д. Консенсусное заявление РАСУДМ об ультразвуковом исследовании легких в условиях COVID-19 (версия 1) // *Ультразвуковая и функциональная диагностика*. 2020. № 1. С. 24–45. Doi: 10.24835/1607-0771-2020-1-24-45. Опубликовано до печати. Режим доступа: // <http://www.rasudm.org/files/RASUDM-Consensus-Statement-COVID.pdf>, свободный. Загл. с экрана. 16.04.2020.
14. Benefits, Open questions and Challenges of the use of Ultrasound in the COVID-19 pandemic era. The views of a panel of worldwide international experts [published online ahead of print, 2020 Apr 15] // *Ultraschall Med*. 2020;10.1055/a-1149-9872. Doi: 10.1055/a-1149-9872.
15. Lu W., Zhang S., Chen B. et al. A Clinical Study of Noninvasive Assessment of Lung Lesions in Patients with Coronavirus Disease-19 (COVID-19) by Bedside Ultrasound [published online ahead of print, 2020 Apr 15] // *Ultraschall Med*. 2020; 10.1055/a-1154-8795. Doi: 10.1055/a-1154-8795.
16. Временные согласительные методические рекомендации Российского общества рентгенологов и радиологов и Российской ассоциации специалистов ультразвуковой диагностики в медицине «Методы лучевой диагностики пневмонии при новой коронавирусной инфекции COVID-19» (версия 1). Опубликовано до печати. Режим доступа: <https://drive.google.com/file/d/12RN8mnFFUp8MgP9WD9khneAwVIG1JDtv/view>, свободный. Загл. с экрана. 16.04.2020.
17. Временные согласительные методические рекомендации Российского общества рентгенологов и радиологов и Российской ассоциации специалистов ультразвуковой диагностики в медицине «Методы лучевой диагностики пневмонии при новой коронавирусной инфекции COVID-19» (версия 1). Опубликовано до печати. Режим доступа: <http://www.rasudm.org/files/RSR-RASUDM-2020-v1-appendix1&2.pdf>, свободный. Загл. с экрана. 16.04.2020.
17. Лучевая диагностика коронавирусной болезни (COVID-19): организация, методология, интерпретация результатов: препринт № ЦДТ – 2020 – I. Версия 2 от 17.04.2020 / Сост. С.П. Морозов, Д.Н. Проценко, С.В. Сметанина и др. // Серия «Лучшие практики лучевой и инструментальной диагностики». Вып. 65. М.: ГБУЗ «НПКЦ ДиТ ДЗМ», 2020. 78 с.

Приложение 1

Рекомендации по описанию данных РГ и КТ

1. РГ органов грудной клетки

Методика выполнения

РГ в рентгеновском кабинете проводится с использованием стационарного (или передвижного) рентгеновского аппарата в двух стандартных проекциях: прямой передней и правой боковой.

РГ в отделении реанимации/интенсивной терапии проводится с использованием передвижного рентгенодиагностического аппарата в одной стандартной проекции: прямой задней при положении пациента на спине или в прямой передней при положении пациента на животе. При необходимости может быть выполнен снимок в боковой проекции горизонтально направленным пучком рентгеновского излучения (латерограмма). На рентгеновском снимке должна присутствовать стандартная маркировка и дополнительная информация (время проведения РГ в часах и минутах; положение пациента в момент РГ – на спине или на животе)

Для оценки пациентов с предполагаемой/известной COVID-19 пневмонией другие рентгенодиагностические методики (рентгеноскопия, линейная томография и проч.) не используются.

Протокол РГ исследования

Протокол по результатам проведенной РГ формируется по стандартным правилам:

- Вид исследования, проекции, положение пациента в момент РГ.
- Все медицинские устройства и иные предметы, видимые на снимках (интубационная трубка, катетеры, дренажи, зонды, искусственные водители ритма, инородные тела и проч.), их расположение и правильность установки.

- Видимые патологические изменения:

наличие участков уплотнения легочной ткани, их расположение (периферическое, центральное, диффузное, нарастание в направлении диафрагмы/верхушек (если есть)). Локальные изменения соотносятся с отдельными долями и/или сегментами. *Участки уплотнения легочной ткани при РГ обычно не разделяют на матовое стекло и консолидацию.*

- Форма участков уплотнения: округлая, любая другая.

- Интенсивность тени уплотнений в легких: низкая (обычно соответствует симптому «матового стекла» при КТ), средней интенсивности (обычно соответствует консолидации при КТ), высокая (может наблюдаться при тотальном или субтотальном поражении легких) или их сочетание.

- Признаки нарушения легочного кровообращения: усиление (в т.ч. перераспределение в верхние доли) легочного рисунка, расширение корней легких, перибронхиальные муфты, линии Керли, расширение камер сердца, расширение сосудистой ножки сердца.

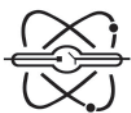- Другие признаки патологии легких: полости, очаговые диссеминации, локальные долевые и сегментарные уплотнения и проч.

- Плевральные синусы: признаки плеврального выпота.

- Признаки пневмоторакса и/или пневмомедиастинума и/или пневмоперитонеума.

В заключении необходимо указать наличие патологических изменений и их распространенность.

В случае первичного исследования рекомендуется указать вероятность соответствия выявленных изменений пневмонии COVID-19 – **высокая/типичная картина, средняя/неопределенная картина, низкая/нетипичная картина, норма** (для оценки степени вероят-



ности можно использовать приводимую ниже таблицу для формулировки заключений КТ) (например: вероятная рентгенологическая картина пневмонии COVID-19, или картина усиления легочного рисунка без характерных РГ признаков пневмонии COVID-19, или рентгенологическая картина отека легких, или рентгенологическая картина абсцесса верхней доли правого легкого).

При повторных исследованиях обязательно указывается динамика изменений в грудной полости.

При необходимости указываются дополнительные исследования, которые по мнению рентгенолога могут помочь в оценке изменений: КТ, УЗИ, ФБС и др.

2. Описание результатов КТ органов грудной полости

Методика выполнения

Сканирование грудной клетки осуществляется по стандартной программе, установленной компанией производителем, в положении пациента на спине, с заведенными за голову руками, по возможности при спокойном задержанном вдохе.

При исследовании пациентов на ИВЛ задержка дыхания осуществится при короткой остановке дыхательных движений. Проведение КТ исследований пациентам на ИВЛ возможно только при наличии технических условий и возможности доставки пациента в кабинет.

Внутривенное контрастирование не требуется, но может применяться при подозрении на другие патологические состояния, например тромбоэмболию легочной артерии, а также онкологические заболевания и проч.

Протокол КТ исследования формируется по стандартным правилам, аналогичным РГ исследованию. Однако при этом используется терминология, принятая при описании данных КТ.

Для ускорения получения наиболее важных для врачей результатов КТ органов грудной клетки и определения тактики ведения пациента, возможно применение предварительных стандартизованных экспресс-форм протоколов, а само заключение оформляться в установленные сроки.

Примерная экспресс-форма приводится ниже, возможна ее модификация или коррекция согласно потребностям конкретной медицинской организации.

Рекомендуемая экспресс-форма описания результатов КТ грудной клетки пациента с подозрением на COVID-пневмонию (дополняется полным протоколом исследования в пределах 12–24 часов)

Дата и время исследования		
Паспортные данные		
Регистрационные данные		
Вид исследования	КТ грудной клетки без внутривенного контрастирования	
Другое исследование		
Изменения легочной ткани (матовое стекло ± консолидация)		
Левое легкое	Есть/нет	
Правое легкое	Есть/нет	
Примерный объем выявленных изменений легких (визуально)	Минимальный	<25% объема
	Средний	25–50% объема
	Значительный	50–75% объема
	Критический	>75% объема
Другие важные находки (если есть)		

Жидкость в плевральной полости		
Справа		Есть/нет
Слева		Есть/нет
Вероятность связи выявленных в легких изменений с вирусной (в частности, COVID-19) пневмонией по рекомендациям ACR/RSNA/ESR-ESTI	Типичная картина / Высокая вероятность	
	Неопределенная картина	
	Другой диагноз	
	Норма / Нет изменений	

3. Общие рекомендации по протоколированию результатов КТ легких у пациентов с предполагаемой пневмонией COVID-19

Для правильной трактовки полученных данных **до начала описания** крайне важно получение клинической информации об истории заболевания и состоянии пациента лечащего врача (желательно дистанционно, без прямого контакта)

В протоколе КТ исследования должны быть указаны:

- Дата появления симптомов болезни на день выполнения КТ (если известна).
- Методика сканирования, использование внутривенного контрастирования.
- Медицинские устройства и иные предметы в зоне сканирования (интубационная трубка, катетеры, дренажи, зонды, искусственные водители ритма, инородные тела и проч.), их расположение и правильность установки.
- Наличие изменений в легких по типу «матового стекла», консолидации, симптомов «булыжной мостовой», «воздушной бронхографии», обратного «ореола».
- Локализация изменений по долям и сегментам легких, а также преобладающее пространственное распределение (периферическое, центральное, диффузное; преимущественное заднее или переднее, верхнее или нижнее).
- Наличие и примерный объем жидкости в плевральной полости и/или перикарде.
- Указываются все другие находки (согласно стандартному протоколу описания КТ органов грудной клетки): находки в легочной ткани (очаги, полости, симптом «дерева в почках» и другие), состояние и ход трахеи и бронхов, состояние отдельных групп лимфоузлов, размеры и контуры магистральных сосудов и камер сердца. Состояние позвоночника и других костей в пределах зоны сканирования.
- Обязательны является описание динамики, если имеются данных предыдущих КТ.

В **заключении** приводится вероятностная оценка связи выявленных изменений с COVID 19 согласно международным рекомендациям и примерный объем поражения легких (см. ниже).

Всегда следует помнить о том, что исследование может быть проведено пациенту с любой патологией легких, сердца, средостения и других органов!



Рекомендации по формулировке заключения (КТ исследование): вероятность связи выявленных изменений с COVID 19-пневмонией (рекомендации RSNA/ACR/BSTI/ESR-ESTI)

Признаки патологии при КТ	Возможная формулировка в заключении:
<p>Типичная картина</p> <ul style="list-style-type: none"> • Многочисленные двухсторонние субплевральные уплотнения легочной ткани по типу «матового стекла», <ul style="list-style-type: none"> – в том числе с консолидацией и/или с симптомом «бульжной мостовой» • Многочисленные двусторонние округлые участки уплотнения по типу «матового стекла» в глубине легочной ткани, <ul style="list-style-type: none"> – в том числе в сочетании с консолидацией и/или симптомом «бульжной мостовой» • Участки уплотнения легочной ткани в виде сочетания «матового стекла» и консолидации с симптомом «обратного ореола» как признаки организующейся пневмонии (см. Термины) 	<p>Высокая вероятность пневмонии COVID-19, с учетом клинической картины имеются типичные КТ признаки заболевания</p> <p>Следует отметить, что схожие изменения могут встречаться при других вирусных пневмониях, а также при болезнях соединительной ткани, быть связанными с токсическими действиям лекарств или иметь другую этиологию</p>
<p>Неопределенная картина</p> <ul style="list-style-type: none"> • Участки «матового стекла» преимущественно прикорневой локализации; • Мелкие участки «матового стекла» без типичного (периферического) распределения, не округлой формы • Односторонние участки «матового стекла» в пределах одной доли, в сочетании с консолидацией или без нее 	<p>Средняя (неопределенная) вероятность пневмонии COVID -19</p> <p>Выявленные изменения могут быть проявлением COVID-19 пневмонии, но они неспецифичны и могут встречаться при других заболеваниях легких (указать каких, если возможно. Например, сердечная недостаточность, бактериальная пневмония и др.)</p> <p>Следует осторожно интерпретировать результаты КТ у пациентов с хроническим сопутствующими заболеваниями, при которых высока вероятность появления изменений в грудной полости (ИБС, онкологические заболевания, патология почек и др.)</p>
<p>Нетипичная картина</p> <ul style="list-style-type: none"> • Консолидация доли (сегмента) • Очаги (в том числе симптом «дерево в почках») • Объемные образования • Полости в легких и в участках консолидации • Равномерное утолщение междольковых перегородок с жидкостью в плевральных полостях (картина отека легких) • Субплевральные ретикулярные (сетчатые) изменения • Лимфаденопатия без изменений в легких 	<p>Альтернативный диагноз</p> <p>Выявленные изменения нехарактерны для COVID-19 пневмонии. Следует рассмотреть возможность других заболеваний и патологических состояний (указать каких, если возможно. Например, туберкулез, рак легкого, бактериальная пневмония и др.)</p>
<p>Нормальная картина</p>	<p>Нет признаков пневмонии или других патологических изменений*</p>

* Следует иметь в виду, что на начальных стадиях болезни (1–5-й дни) результаты КТ могут быть негативными. Нормальная КТ-картина не исключает COVID-19 инфекции и не является ограничением в проведении иммунологических (ПЦР) тестов.

4. Оценка выраженности изменений в легких при КТ

Оценка выраженности (объема, площади, протяженности) изменений в легких у пациентов с предполагаемой/известной COVID-19 пневмонией может проводиться несколькими способами:

- 1) визуальная оценка;
- 2) применение полуколичественных шкал, предложенных рядом авторов;
- 3) на основании программ компьютерной оценки плотности легких и составления карт плотности легочной паренхимы.

В условиях большого потока пациентов для быстрой оценки изменений в легких после проведении РГ и КТ рекомендована так называемая «эмпирическая» визуальная шкала. Она основана на визуальной оценке примерного объема уплотненной легочной ткани в обоих легких в легких.

«Эмпирическая» визуальная шкала*

1. Отсутствие характерных проявлений (КТ-0)
2. Минимальный объем распространенность <25% объема легких (КТ-1)
3. Средний объем распространенность 25 – 50% объема легких (КТ-2)
4. Значительный объем распространенность 50 – 75% объема легких (КТ-3)
5. Критический объем распространенность >75% объема легких (КТ-4)

*Источник: S. Inui et al. *Radiology: Cardiothoracic Imaging*. 8 April 2020, с модификациями

Компьютер-ассистированная диагностика

Ряд рабочих станций для современных аппаратов КТ и цифровой РГ оснащены компьютерными программами, которые предназначены для автоматического или полуавтоматического выделения и измерения объема зон «матового стекла» и консолидации. Применение таких программ позволяет проводить оценку объема измененной легочной ткани более объективно, чем «эмпирический» метод, особенно при наблюдении в динамике. При использовании таких компьютерных программ врач-рентгенолог должен контролировать корректность выделения патологических участков в легких и принимать решение, пригодны ли получаемые с их помощью данные для клинического применения или нет.

В целом, данные визуализации могут интерпретироваться только в контексте клинической картины и результатов лабораторно-инструментальных показателей. РГ и КТ играют важную, но не определяющую роль в оценке тяжести течения заболевания и определения прогноза его развития. Эти ограничения связаны, в том числе, с отсутствием характеристик поражения легочной ткани («матовое» стекло и/или консолидация) и других проявлений патологии (плевральный выпот, отек легких и др.). Поэтому **объем поражения легких при РГ и КТ может не иметь прямой корреляции с клинической тяжестью заболевания.**

5. Оценка динамики изменений в легких при COVID-19 пневмонии

Основные закономерности развития COVID-19 пневмонии связаны с трансформацией участков «матового стекла» в легочной ткани. В связи с этим КТ является предпочтительным методом оценки динамики. Однако для этой цели может использоваться и РГ, в случае если изменения видны на снимках, и есть возможность оценить их динамику. РГ с использованием передвижного аппарата также является основной методикой при наблюдении пациентов в отделении реанимации и интенсивной терапии.

Оценка динамики предполагает использование одной методики. Сравнение изменений по данным различных методов и методик (например, РГ и КТ) некорректно.

Все рентгенологические исследования проводятся только по клиническим показаниям.

Кратность РГ и КТ исследований в динамике определяет лечащий врач (врач отделения реанимации и интенсивной терапии).



Динамика изменений в легких по данным РГ и КТ

Динамика процесса	Признаки
Начальные проявления в первые дни заболевания	Типичная картина <ul style="list-style-type: none">• Субплевральные участки уплотнения по типу «матового стекла» с консолидацией или без нее, с утолщением перегородок (симптом «булыжной мостовой») или без них• Участки уплотнения по типу «матового стекла» округлой формы перибронхиального расположения, с консолидацией или без, с утолщением перегородок (симптом «булыжной мостовой») или без них• Сочетание участков «матового стекла» и консолидации с симптомом «обратного ореола» и других признаков организующейся пневмонии• Расположение изменений двухстороннее, преимущественно периферическое
Положительная динамика изменений (стабилизация)	<ul style="list-style-type: none">• Преобразование участков «матового стекла» в уплотнения по типу консолидации (нарастание плотности измененных участков легочной ткани) без видимого увеличения объема (протяженности) поражения легких• Формирования картины организующейся пневмонии (см. Термины)• Уменьшение размеров уплотненных участков в легочной ткани
Отрицательная динамика изменений (прогрессирование)	Нарастание изменений: <ul style="list-style-type: none">• Увеличение размеров (протяженности, объема) имевшихся участков уплотнения по типу «матового стекла»• Появление новых участков «матового стекла»• Слияние отдельных участков «матового стекла» в более крупные уплотнения вплоть до субтотального поражения легких• Выраженность участков «матового стекла» по-прежнему значительно преобладает над консолидацией Появление новых признаков других патологических процессов: <ul style="list-style-type: none">• левожелудочковая недостаточность (гидростатический кардиогенный отек легких, двухсторонний плевральный выпот),• респираторный дистресс-синдром (отек легких),• бактериальная пневмония (новые локальные участки консолидации, левосторонний плевральный выпот),• абсцесс легкого и множественные септические эмболии,• пневмоторакс и пневмомедиастинум,• другие
Картина респираторного дистресс-синдрома	Обычно есть <ul style="list-style-type: none">• Двухсторонние субтотальные уплотнения легочной ткани по типу консолидации и «матового стекла»• Расположение в средних и верхних отделах легких• Вздутие базальных сегментов• Градиент уплотнений в зависимости от положения пациента (на спине, на животе)• Симптом воздушной бронхографии Обычно нет (при отсутствии недостаточности кровообращения) <ul style="list-style-type: none">• Линий Керли, перибронхиальных муфт• Расширения левых камер сердца, сосудистой ножки сердца• Жидкости в плевральных полостях
Разрешение	<ul style="list-style-type: none">• Уменьшение размеров участков консолидации и «матового стекла» (картины организующейся пневмонии)• Длительность существования изменений в легких может существенно превышать сроки клинических проявлений инфекции• Наличие остаточных уплотнений в легочной ткани не влияет на длительность терапии инфекционного заболевания и не является показанием к ее продолжению в отсутствии клинических проявлений острого воспалительного процесса



6. Иллюстрации к вероятностной классификации связи выявленных при РГ и КТ изменений легких с COVID-19 пневмонией

Комментарий

Все изменения должны трактоваться с учетом эпидемиологической ситуации (эпидемия COVID) и клинико-лабораторных данных. Нормальная и/или почти нормальная картина при КТ и, особенно, РГ может отмечаться у пациентов с COVID-19 на начальной стадии болезни (1–5-й дни заболевания, до развития пневмонии) или у бессимптомных носителей вируса, которые могут быть источником заражения других людей.

А. РГ грудной клетки

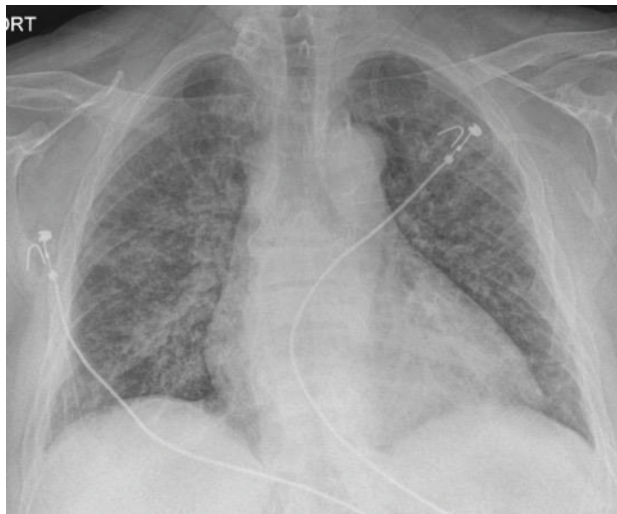Типичная картина. Высокая вероятность COVID-19 пневмонии

<p>1. Множественные периферические затемнения в нижних долях легких, на их фоне имеются округлые тени</p>	
<p>2. Множественные периферические округлые затемнения в нижних долях легких, сливающиеся между собой</p>	



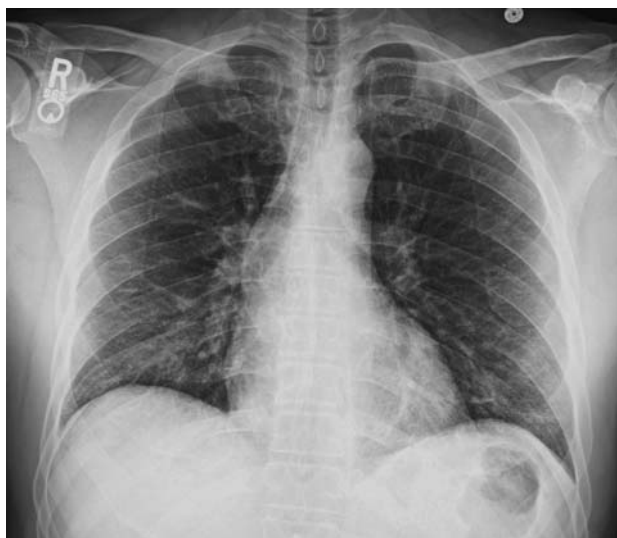Неопределенная картина. Средняя вероятность COVID-19 пневмонии

Диффузные затемнения в легочных полях, равномерно распределенные по легким без преимущественной периферической локализации



Нетипичная картина. Низкая вероятность COVID-19 пневмонии

Усиление легочного рисунка с обеих сторон, повышение плотности стенок бронхов

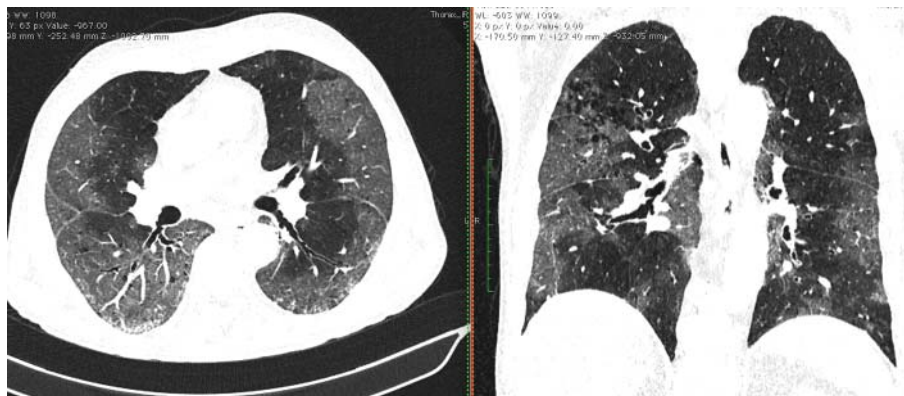


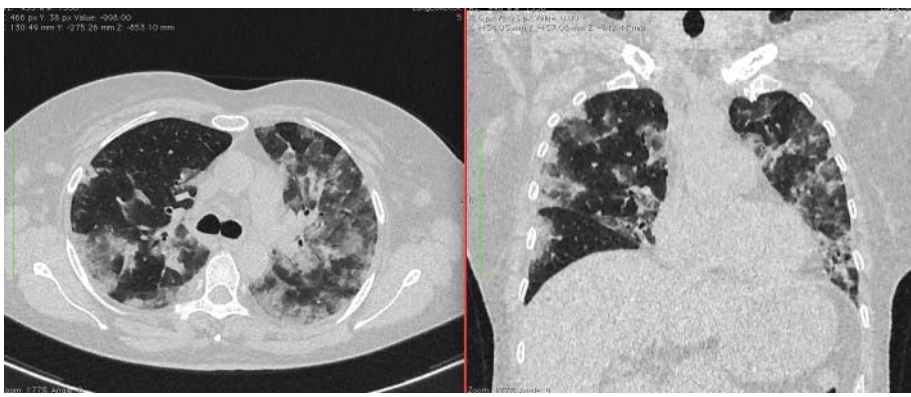



Источник: D. Geffen, UCLA Health

Б. КТ грудной клетки

Типичная картина. Высокая вероятность COVID-19 пневмонии

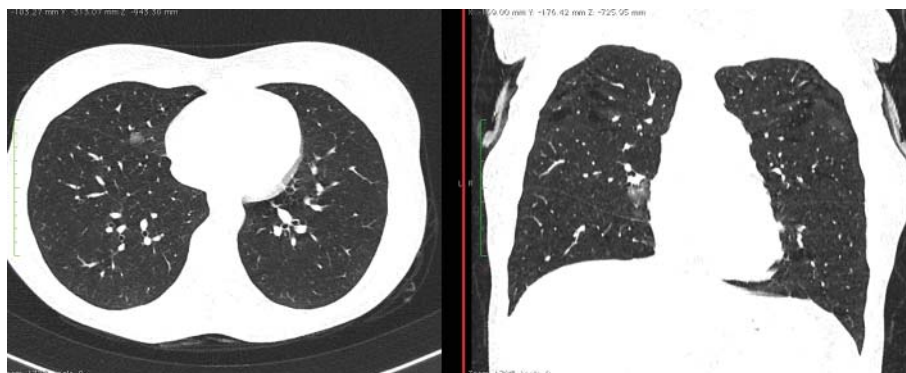
Многочисленные выраженные двухсторонние субплевральные уплотнения легочной ткани по типу «матового стекла»



<p>Участки уплотнения по типу «матового стекла» округлой формы периферического и перибронхиального расположения, с консолидацией</p>	 Two CT scan images of the chest. The left image is an axial view showing bilateral lung consolidation and ground-glass opacities. The right image is a coronal view showing similar findings in the lung fields.
<p>Множественные округлые участки уплотнения по типу «матового стекла» округлой формы периферического и перибронхиального расположения</p>	 Two CT scan images of the chest. The left image is an axial view showing multiple rounded ground-glass opacities. The right image is a coronal view showing similar findings in the lung fields.
<p>Двухсторонние, преимущественно периферические, субплевральные уплотнения легочной ткани по типу «матового стекла» с утолщением перегородок (симптом «булыжной мостовой»)</p>	 Two CT scan images of the chest. The left image is an axial view showing bilateral peripheral and subpleural ground-glass opacities with septal thickening. The right image is a coronal view showing similar findings in the lung fields.
<p>Неопределенная картина. Средняя вероятность COVID-19 пневмонии</p>	
<p>Мелкие участки «матового стекла» без типичного (периферического) распределения, хаотично расположенные внутри легких</p>	 Two CT scan images of the chest. The left image is an axial view showing small, randomly distributed ground-glass opacities. The right image is a coronal view showing similar findings in the lung fields.

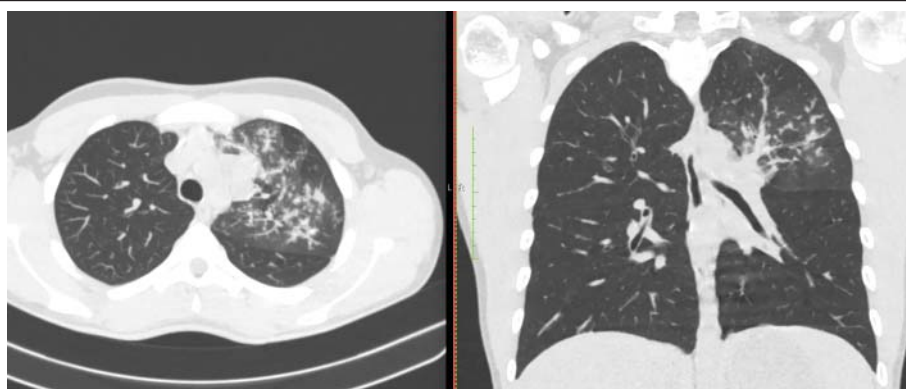


Единичные мелкие участки матового стекла без периферической локализации

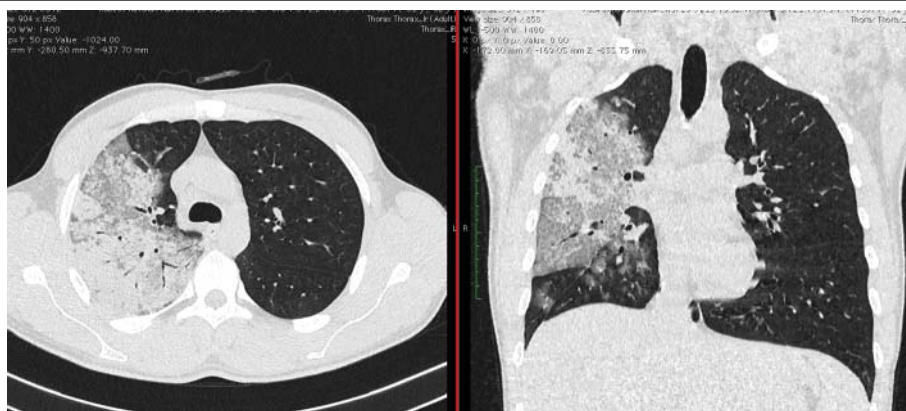


Нетипичная картина. Низкая вероятность COVID-19 пневмонии

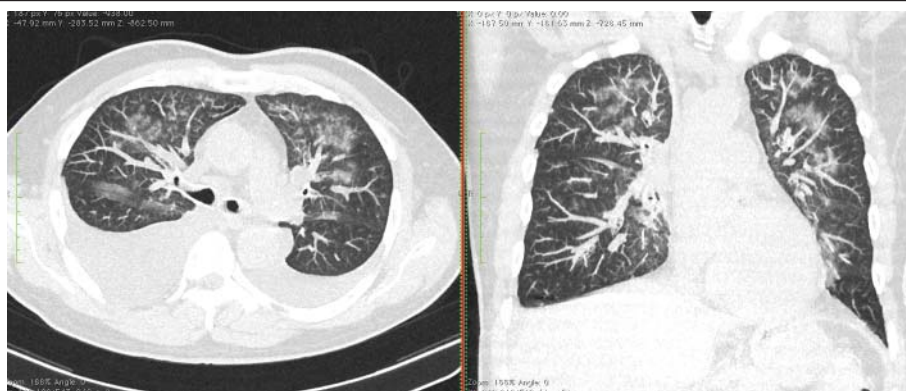
Симптом «деревя в почках» с перибронхиальной инфильтрацией в одной доле (бронхопневмония, бронхиолит)



Выраженная инфильтрация и консолидация в пределах одной доли (картина долевой бактериальной пневмонии)






Симметричные центральные очаги повышенной плотности по типу «крыльев бабочки», гидроторакс – КТ-картина альвеолярного отека легких

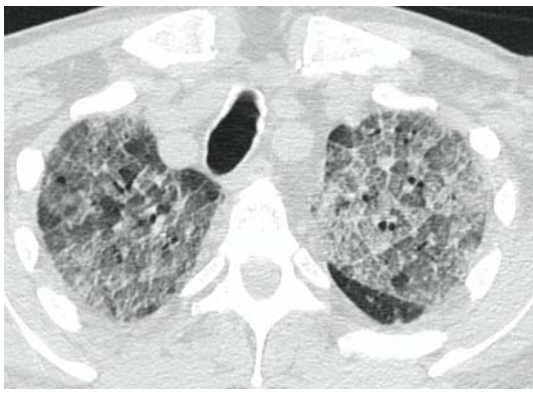

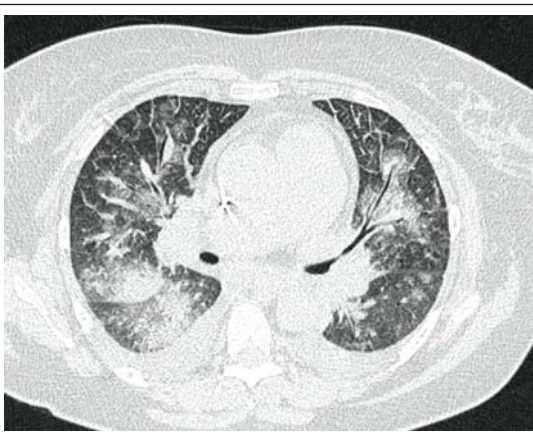
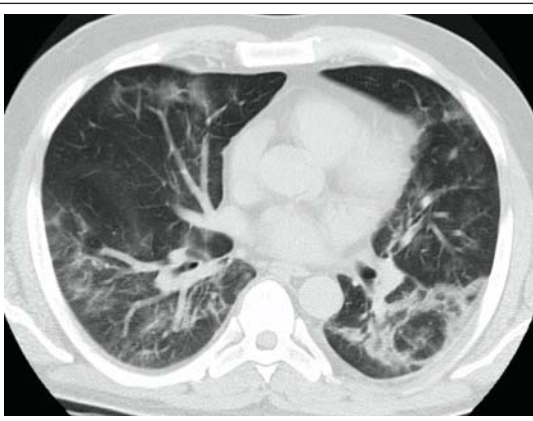


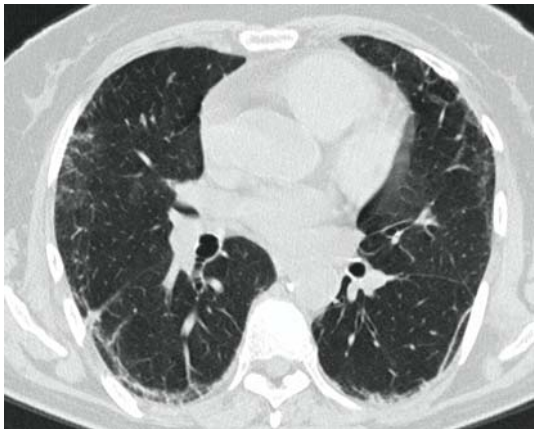

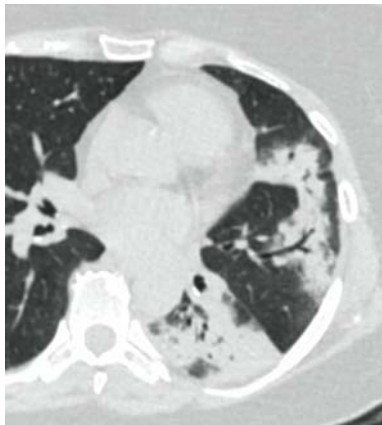
Источник: архив проф. Синицына В.Е. Медицинский научно-образовательный центр МГУ имени М.В. Ломоносова

В. Основные КТ-симптомы патологии легких при вирусных поражениях легких


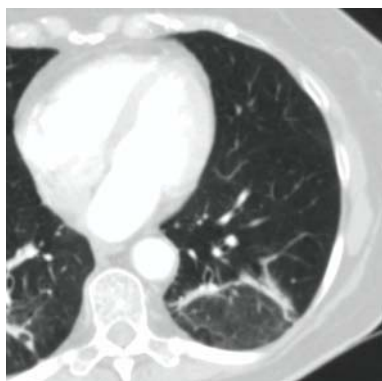


Симптом / метод выявления	Картина изменений	Изображение
Матовое стекло / Значительно более точно выявляется при КТ, чем при РГ	Участок частично воздушной легочной ткани, на фоне которого видны сосуды, просветы бронхов и их стенки	
Консолидация / Выявляется одинаково точно при РГ и КТ	Участок безвоздушной легочной ткани с видимыми в нем воздушными просветами бронхов и воздушными полостями (например, эмфиземы). Сосуды и стенки бронхов в зоне уплотнения не видны	
Ретикулярные изменения / КТ-симптом. При РГ обозначаются как сетчатая (ячеистая) деформация легочного рисунка	Ретикулярные изменения / КТ-симптом. При РГ обозначаются как сетчатая (ячеистая) деформация легочного рисунка	

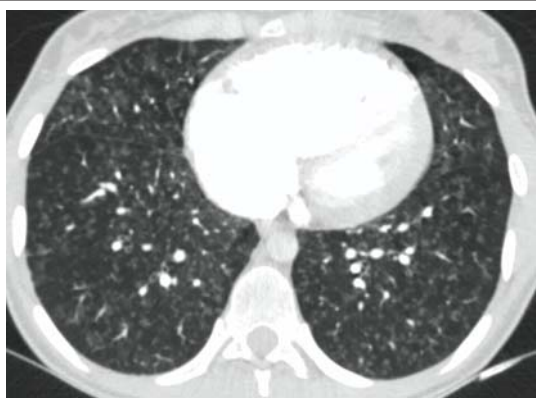

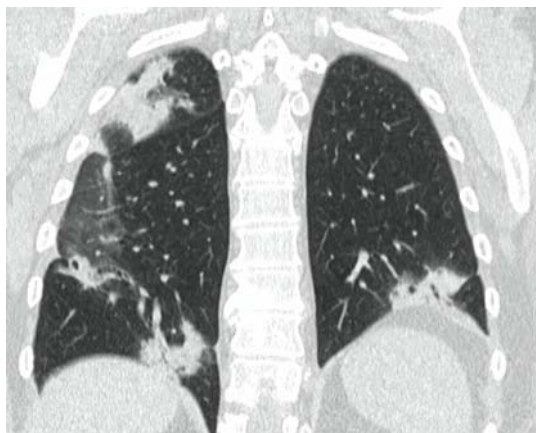


<p>Симптом «бульжной мостовой» (синоним: симптом «лоскутного одеяла») / КТ-симптом</p>	<p>Изображение ретикулярных изменений на фоне уплотнения по типу «матового стекла»</p>	
<p>Перибронховаскулярное распределение / Одинаково выявляется при РГ и КТ</p>	<p>Расположение измененных участков легочной ткани вдоль бронхов и сосудов легкого</p>	
<p>Перибронховаскулярные изменения (синоним: перибронховаскулярные муфты) / Одинаково выявляется при РГ и КТ</p>	<p>Утолщение видимых стенок бронхов, приводящее к увеличению их диаметра. Аналогично изменяется диаметр рядом расположенных артерий, но их стенки можно увидеть только при контрастировании</p>	
<p>Перилобулярные изменения / КТ-симптом</p>	<p>Уплотнение легочной ткани вдоль междольковых перегородок, один из важных признаков организуемой пневмонии</p>	

<p>Кортикальное (субплевральное, периферическое) распределение / Одинаково выявляется при РГ и КТ</p>	<p>Расположение измененных участков легочной ткани вдоль висцеральной плевры (реберной, диафрагмальной, медиастинальной, междолевой)</p>	
<p>Прикорневое (центральное) распределение / Одинаково выявляется при РГ и КТ</p>	<p>Расположение измененных участков легочной ткани в области корня легкого</p>	
<p>Симптом воздушной бронхографии / КТ-симптом</p>	<p>Видимость заполненных воздухом бронхов в уплотненной легочной ткани. Свидетельствует о сохранении бронхиальной проходимости</p>	



<p>Симптом ореола (синоним: симптом ободка) / КТ-симптом</p>	<p>Зона «матового стекла» вокруг зоны консолидации или участка деструкции (некроза). Обычно имеет кольцевидную форму</p>	
<p>Симптом обратного ореола (синоним: симптом обратного ободка, симптом «атолла») / КТ-симптом</p>	<p>Зона консолидации вокруг участка «матового стекла». Может иметь любую форму и размеры. Характерный признак организующейся пневмонии</p>	
<p>Полость в легком или участке консолидации / Точнее выявляется при КТ, особенно при небольших размерах</p>	<p>Замкнутое патологическое пространство в легком с толстыми (>2–3 мм) стенками, окруженное воздушной легочной тканью. Полость содержит газ, жидкость, некротические массы). Обычно наблюдается при бактериальных инфекциях и новообразованиях</p>	
<p>Киста в легком / КТ-симптом</p>	<p>Замкнутое патологическое пространство в легком с тонкими (<2 мм) стенками, заполненное газом или жидкостью</p>	

<p>Очаг(и) в легких / Точнее выявляется при КТ (Термин «узелок» является синонимом, но не рекомендуется к употреблению)</p>	<p>Уплотнение в легочной ткани размером до 10 мм. Могут быть одиночными, единичными (до 6) и множественными (диссеминация)</p>	
<p>Симптом «дерево в почках» / КТ-симптом</p>	<p>V- и Y-образные патологические структуры в легком размером до 1 см, представляющие заполненные патологическим содержимым и расширенные мелкие бронхи и бронхиолы. Важный признак бронхогенной инфекции нижних дыхательных путей</p>	
<p>Картина организуемой пневмонии / совокупность КТ-симптомов</p>	<p>Вариабельна. Обычно сочетание участков «матового стекла» и консолидации с симптомом обратного ореола и типичным перибронховаскулярным и/или субплевральным распределением</p>	



Приложение 2

Рекомендации по ультразвуковой диагностике в условиях пандемии COVID-19

1) Ультразвуковое исследование легких у пациентов с подозрением или подтвержденным диагнозом «COVID-19» можно проводить на любых ультразвуковых аппаратах с условием обязательного соблюдения всех правил безопасности работы персонала и дезинфекции помещений и оборудования. Предпочтительно выделение одного или нескольких ультразвуковых аппаратов для работы с пациентами с подозрением или подтвержденным диагнозом «COVID-19». В зависимости от контингента исследуемых и технического оснащения учреждения могут использоваться конвексные (предпочтительно для взрослых), линейные (предпочтительно для новорожденных и детей младшего возраста), секторные фазированные и микроконвексные датчики.

2) Рекомендуется использование стандартизированной технологии ультразвукового исследования легких.

3) Для упрощения интерпретации данных и удобства динамического контроля рекомендуется оценка ультразвуковых изменений в легких по грациям.

4) Нет достаточного количества научных данных для использования ультразвукового исследования легких при сортировке пациентов с подозрением или подтвержденным диагнозом «COVID-19».

5) С помощью ультразвукового исследования легких нельзя поставить диагноз «COVID-19».

6) С помощью ультразвукового исследования легких нельзя исключить диагноз «COVID-19».

7) Нет достаточного количества научных данных для оценки тяжести поражения легких с помощью ультразвукового исследования. Результаты ультразвукового исследования легких должны сопоставляться с клинико-лабораторной картиной и данными компьютерной томографии. Самостоятельного значения при COVID-19 они не имеют.

8) Ультразвуковое исследование легких не может заменить рентгенографию и компьютерную томографию груди *в диагностике пневмонии* у пациентов с подозрением или подтвержденным диагнозом «COVID-19», но при увеличении потока больных может быть включено в рациональный алгоритм диагностики пневмонии для отдельных групп пациентов (например, беременные, новорожденные) *при условии наличия подготовленного врачебного персонала*.

9) Ультразвуковое исследование легких не может заменить рентгенографию и компьютерную томографию груди *в динамическом наблюдении пациентов с пневмонией* при COVID-19, но при увеличении потока пациентов может быть включено в рациональный алгоритм динамического наблюдения *при условии наличия (1) первоначальной информации об истинном объеме и причине поражения легких и (2) подготовленного врачебного персонала*.

10) Необходимо обязательное соблюдение правил безопасности работы персонала и дезинфекции помещений и оборудования независимо от того, по какой причине проводится ультразвуковое исследование пациентам с подозрением или подтвержденным диагнозом «COVID-19».

11) При наличии клинических показаний ультразвуковая диагностика может применяться для оценки состояния других анатомических областей и отдельных органов с целью выявления патологических изменений и оценки их динамики, однако в приоритете должен быть принцип разумной достаточности. Обязательным является проведение ультразвуковых исследований по экстренным показаниям. Обследования, не являющиеся необходимыми, следует отложить или отменить, чтобы свести к минимуму возможность контактов здоровых пациентов с пациентами группы риска по COVID-19 в условиях медицинской органи-

зации. При невозможности отмены плановых ультразвуковых исследований для уменьшения риска заражения COVID-19 важно: (1) соблюдать расписание приема с сохранением необходимого времени на каждого пациента; (2) увеличить интервалы между пациентами, чтобы избежать скопления ожидающих пациентов; (3) обеспечить расстояние между креслами для ожидания не менее 2 м друг от друга.

Более детально информация по ультразвуковому исследованию легких и безопасности ультразвуковых исследований в условиях COVID-19 представлена на сайте www.rasudm.org в следующих документах:

1. Abramowicz J.S., Basseal J. Заявление о позиции WFUMB: как безопасно проводить ультразвуковое исследование и обеззараживать ультразвуковое оборудование в условиях COVID-19 // Ультразвуковая и функциональная диагностика. 2020. № 1. С. 12–23. Doi: 10.24835/1607-0771-2020-1-12-23. Опубликовано до печати. Режим доступа: // <http://www.rasudm.org/files/WFUMB-Position-Statement-COVID.pdf>, свободный. Загл. с экрана. 16.04.2020.
2. Митьков В.В., Сафонов Д.В., Митькова М.Д., Алехин М.Н., Катрич А.Н., Кабин Ю.В., Ветшева Н.Н., Худорожкова Е.Д. Консенсусное заявление РАСУДМ об ультразвуковом исследовании легких в условиях COVID-19 (версия 1) // Ультразвуковая и функциональная диагностика. 2020. № 1. С. 24–45. Doi: 10.24835/1607-0771-2020-1-24-45. Опубликовано до печати. Режим доступа: // <http://www.rasudm.org/files/RASUDM-Consensus-Statement-COVID.pdf>, свободный. Загл. с экрана. 16.04.2020.
3. Митьков В.В., Сафонов Д.В., Митькова М.Д., Алехин М.Н., Катрич А.Н., Кабин Ю.В., Ветшева Н.Н., Худорожкова Е.Д., Лахин Р.Е., Кадрев А.В., Дорошенко Д.А., Гренкова Т.А. Консенсусное заявление РАСУДМ об ультразвуковом исследовании легких в условиях пандемии COVID-19 (версия 2) // Ультразвуковая и функциональная диагностика. 2020; 1: 46–77. DOI: 10.24835/1607-0771-2020-1-46-77. Опубликовано до печати. Режим доступа: // <http://www.rasudm.org/files/RASUDM-Consensus-Statement-COVID-2.pdf>, свободный. Загл. с экрана. 30.04.2020.